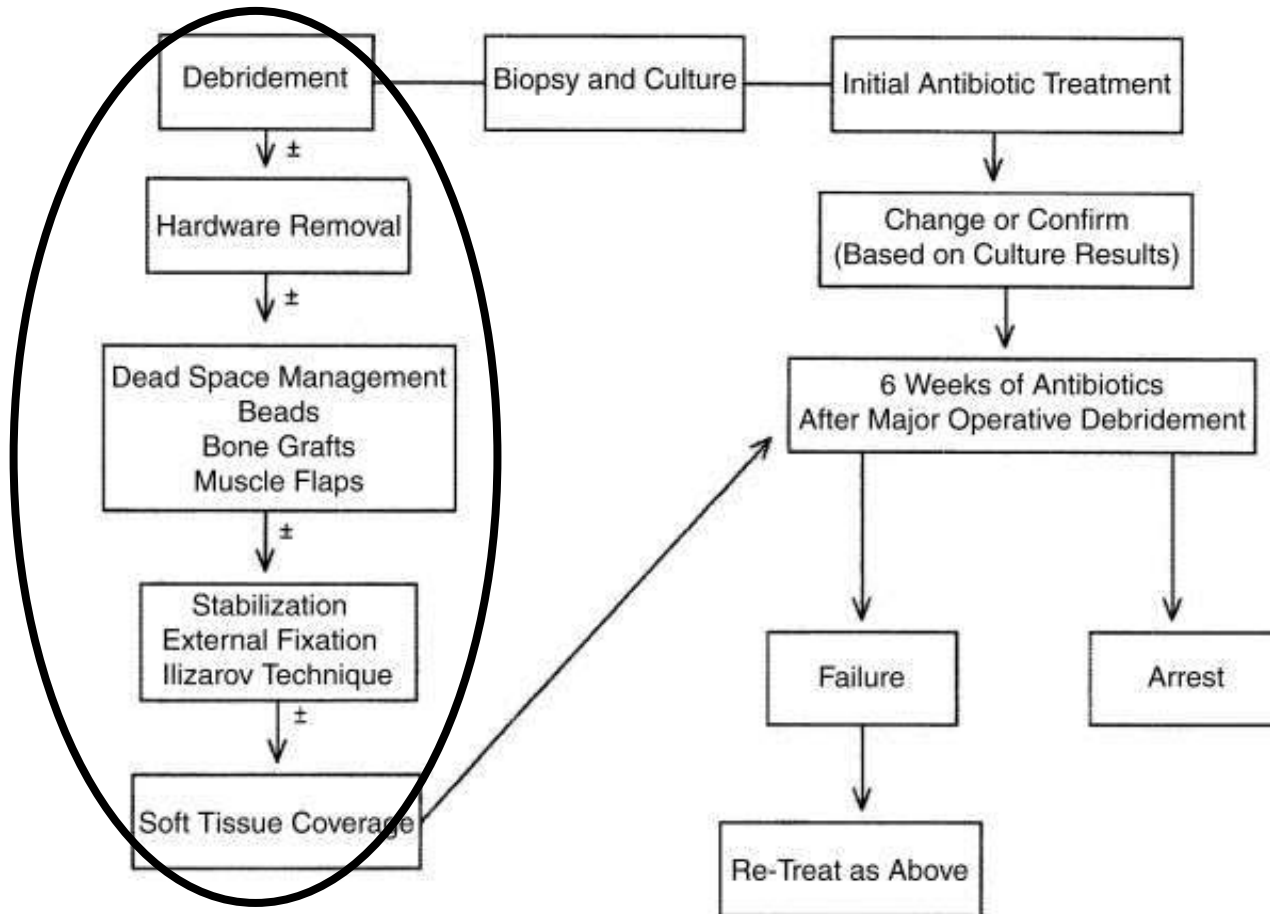


Cierny-Mader Tip 3-4 tedavi algoritması



İki Sorun !!!

- **Yumuşak doku** →
 - **Kalan sağlıklı yumuşak doku**
- **Kemik** →
 - **Ölü boşluk yönetimi**
 - **Mekanik stabilite**

Kemik sorunları (Ölü boşluklar)

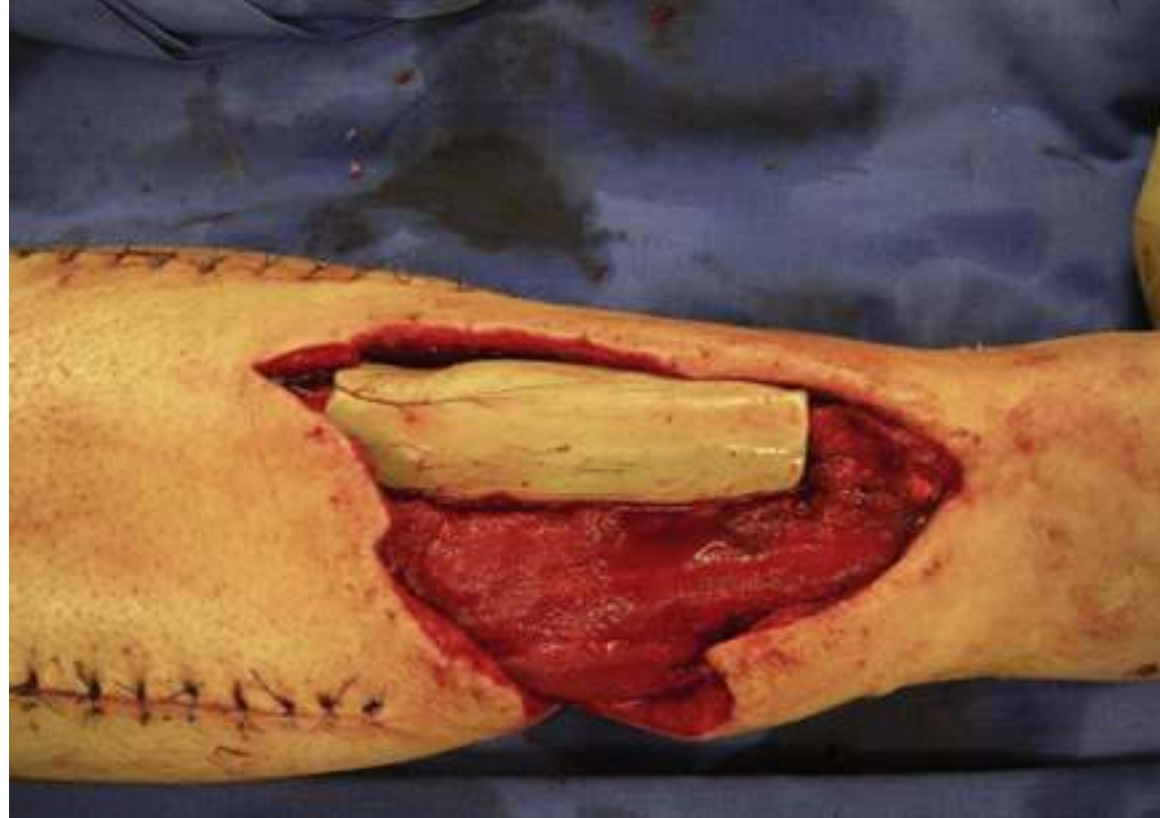Polymethylmethacrylate (PMMA) boncuklar

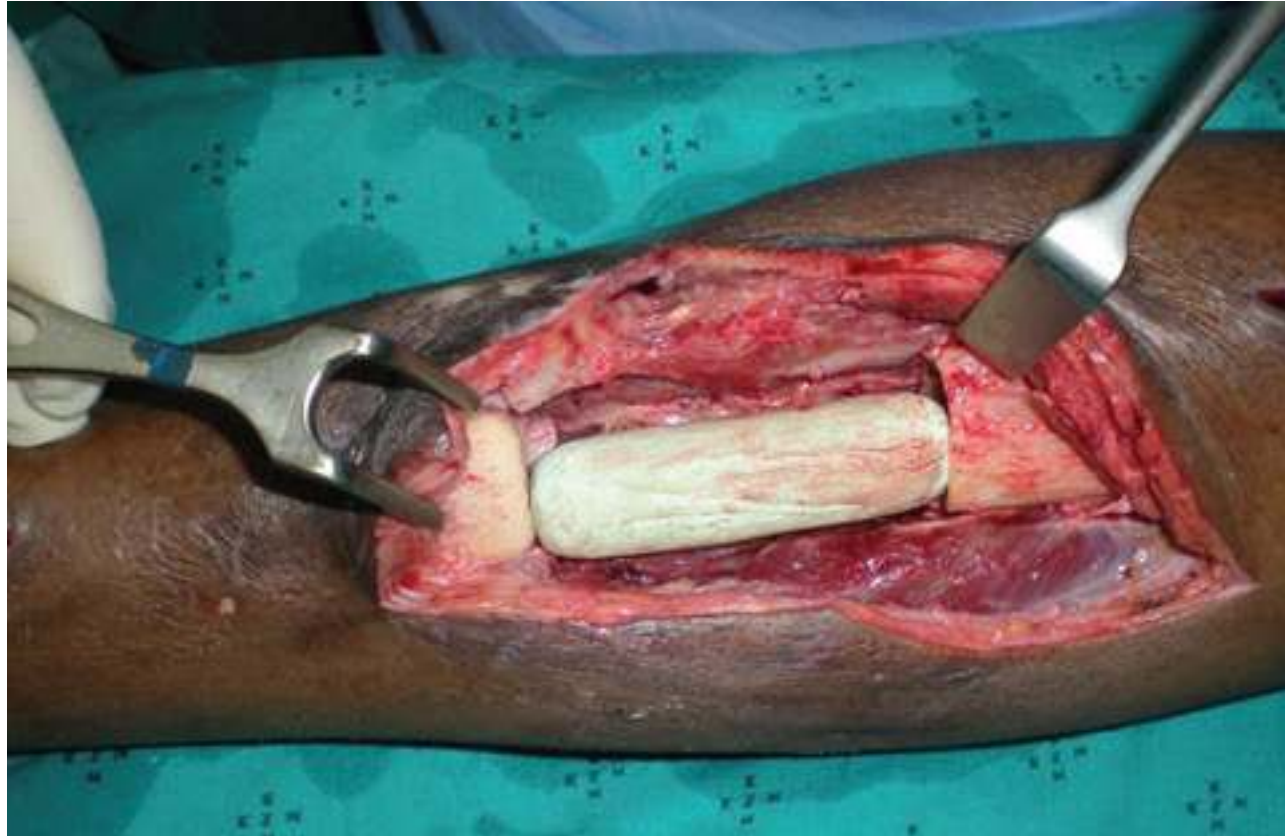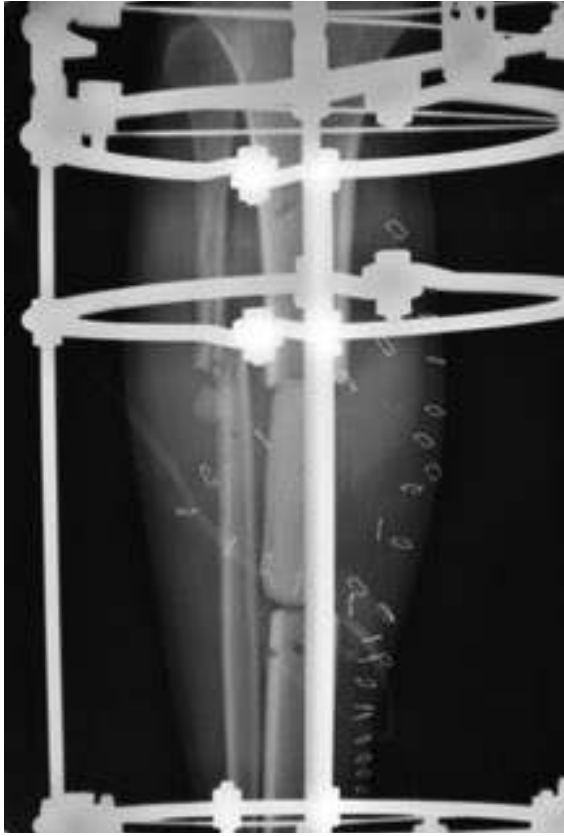- Gentamisin/vankomisin
- 2 g /40 g cement

Kemik sorunları (Ölü boşluklar)

- Antibiotikli PMMA spacer

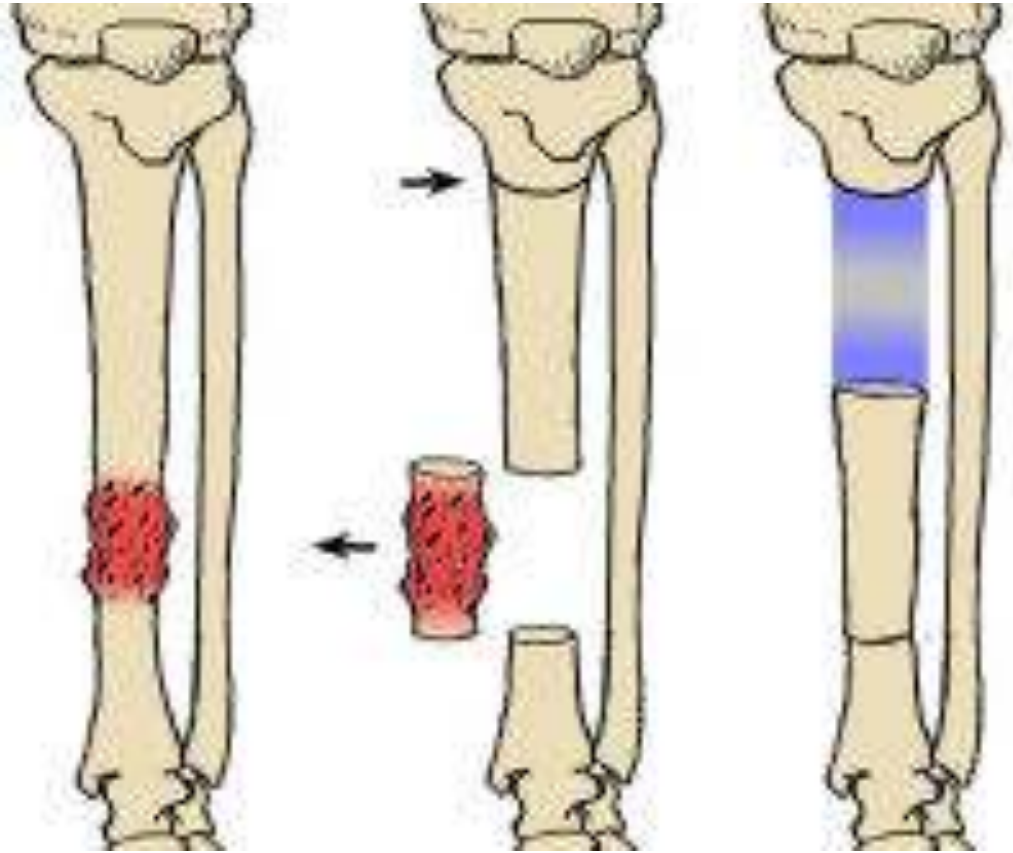
- Gentamisin/vankomisin
- 2 g /40 g cement (%5)
- Yük taşımayacaksa %10





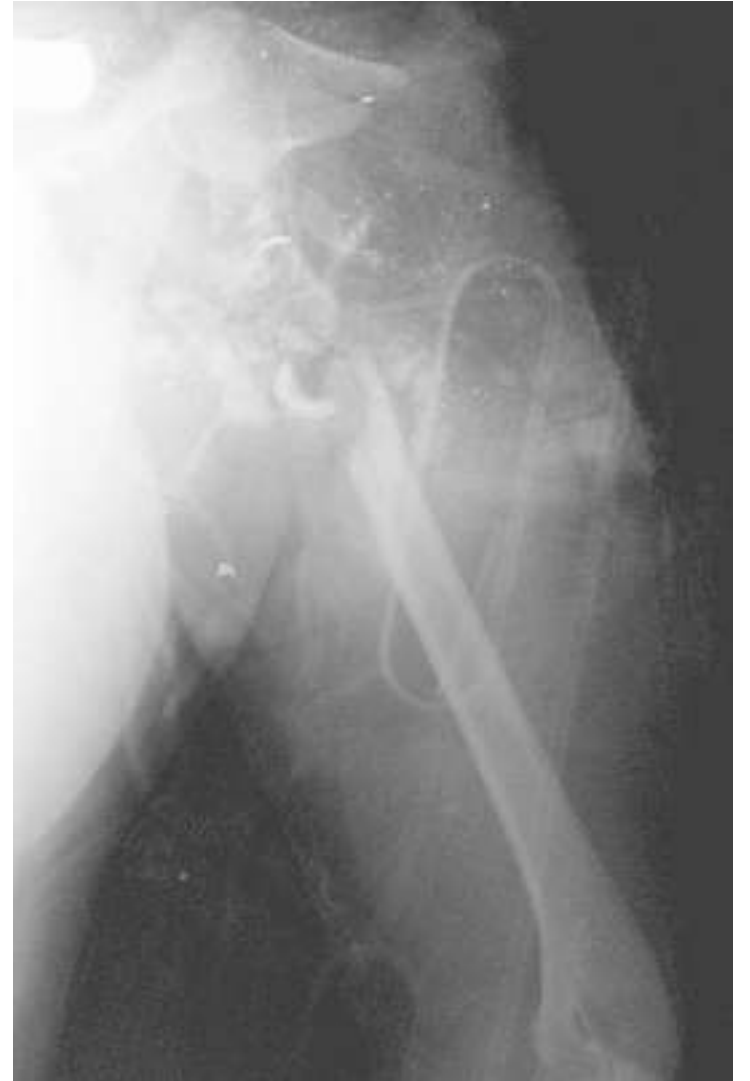Hazır Antibiotikli Cement

İlizarov ile distraksiyon osteogenezi (4-12 cm)



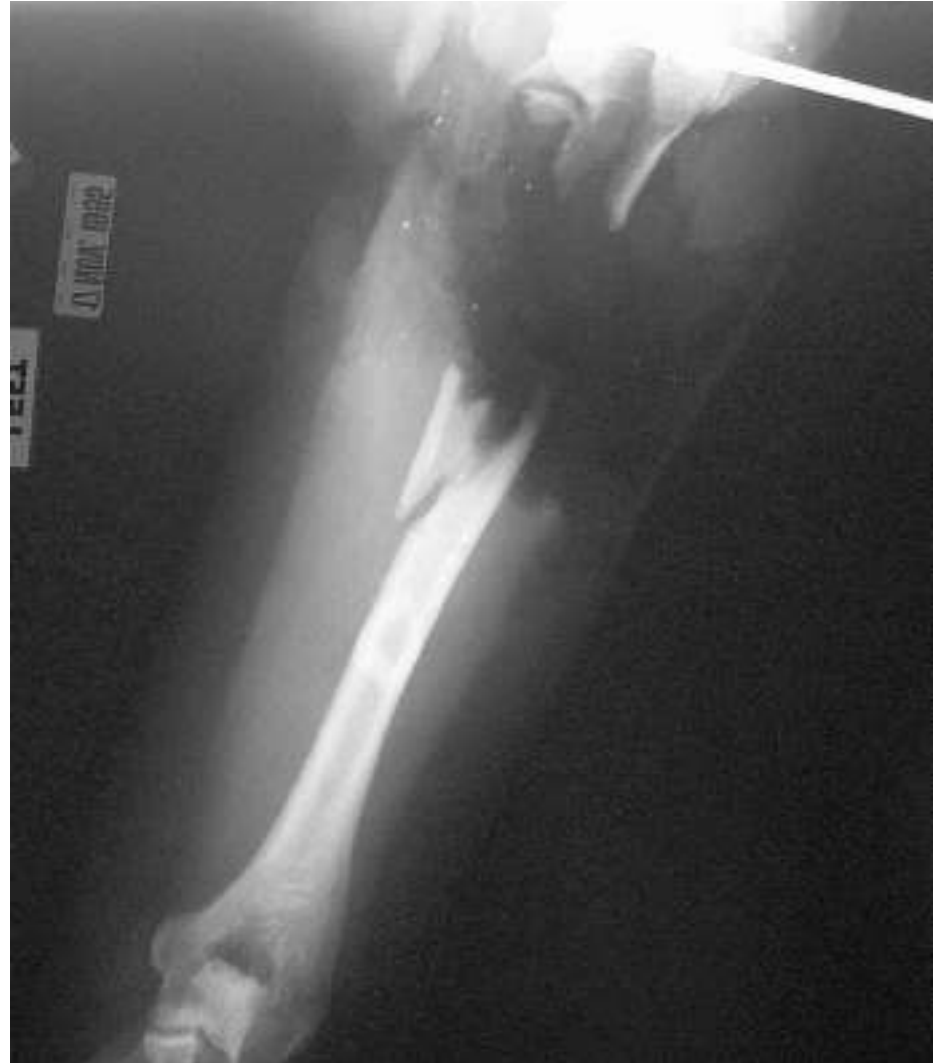Vaskülerize Fibula (>12cm)

- 29 yaş K
- Humerus proks. açık kırık



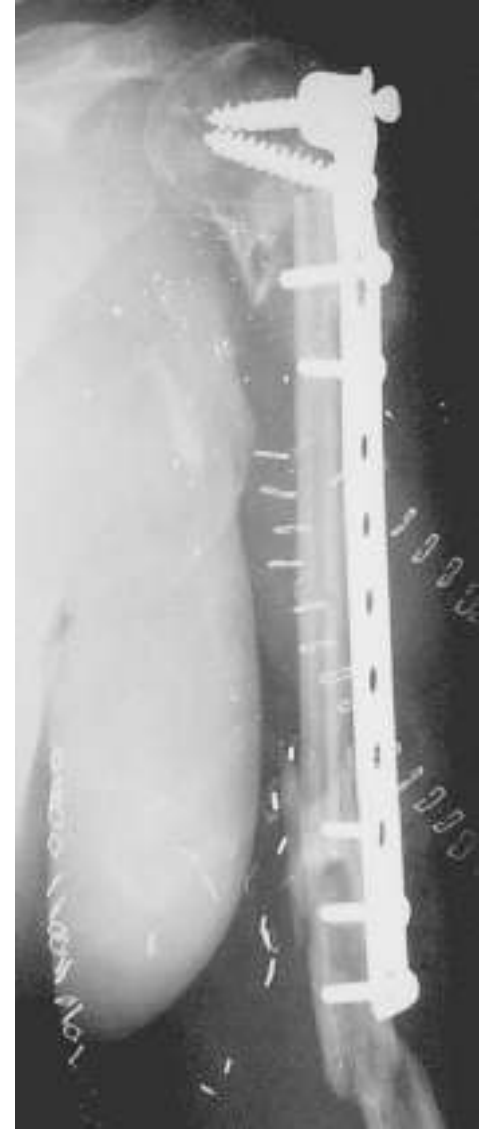
Vaskülerize Fibula

- Debridman
- Eksternal fiksasyon
- Yara bakımı



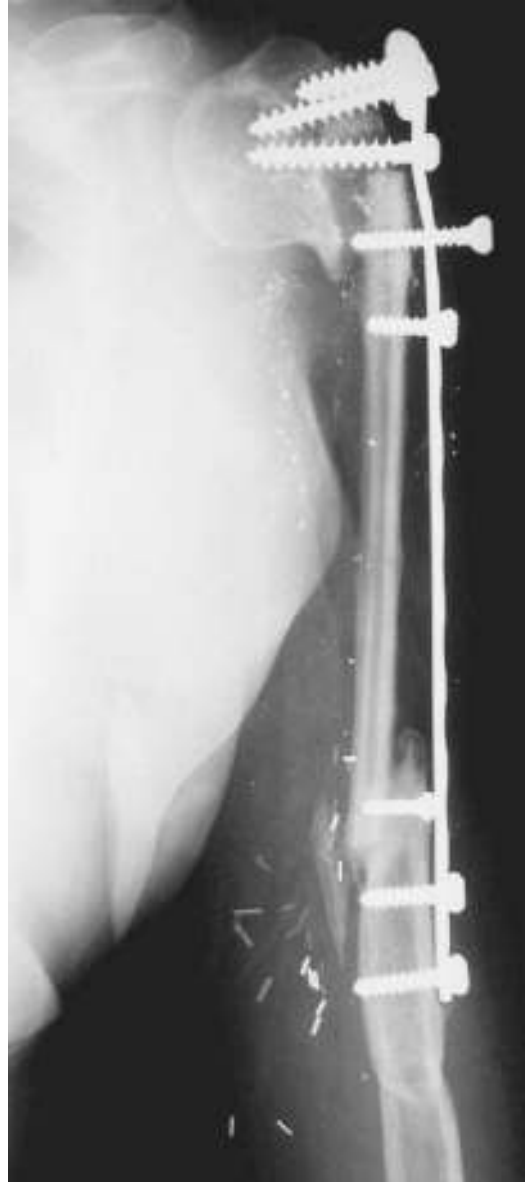Vaskülerize Fibula

- 5. ay
- T plak ile vaskülerize fibula grefti

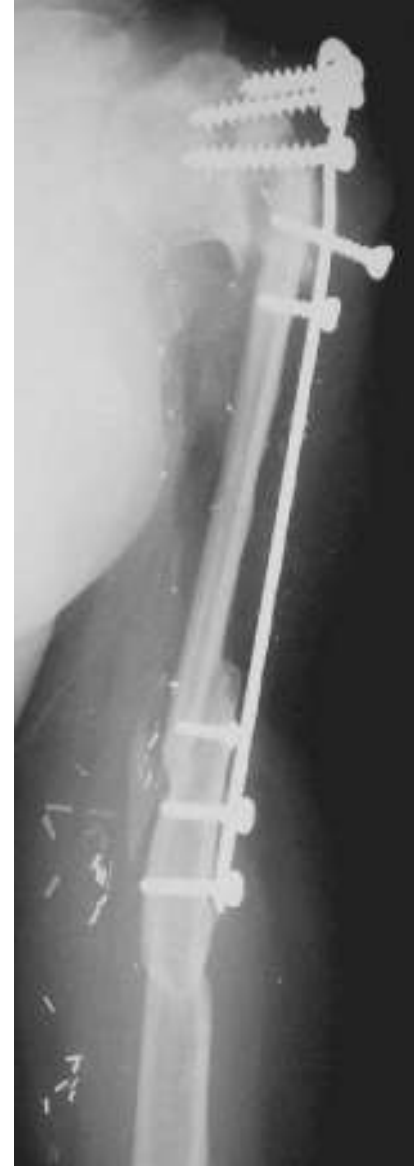



10 ay



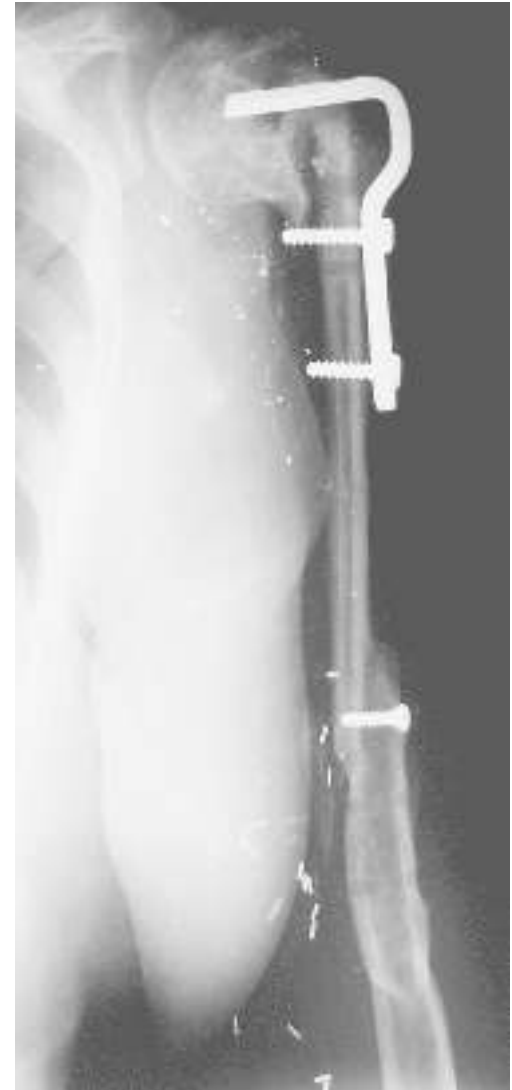
14 ay



21 ay

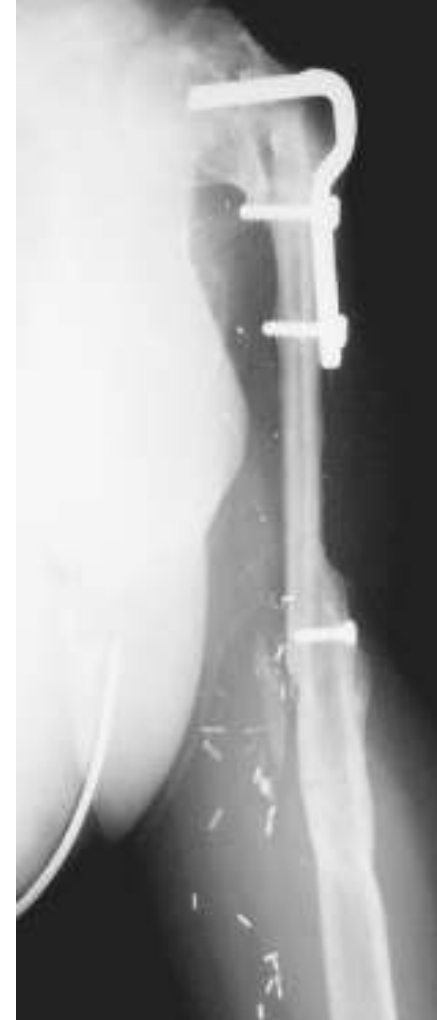
Vaskülerize Fibula

- 24 ay
- Revizyon:
 - Proksimal angüler plak
 - Greft

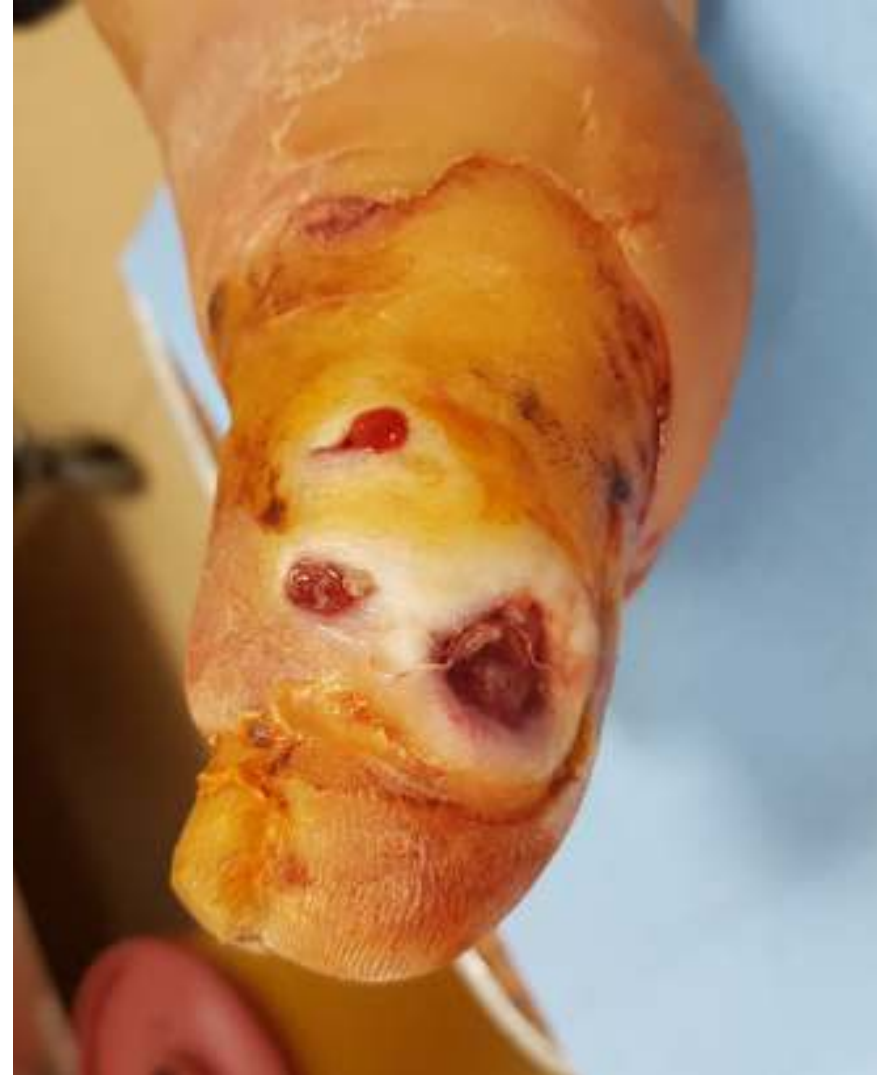
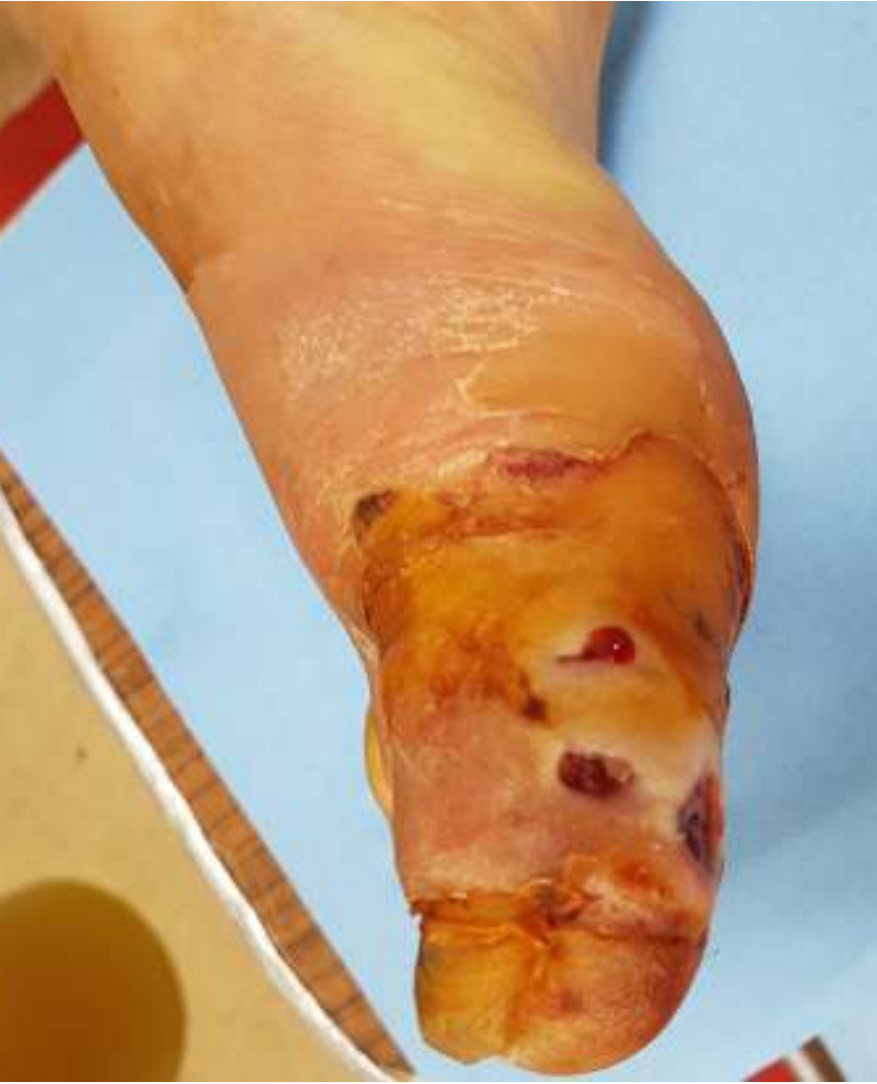
Vaskülerize Fibula

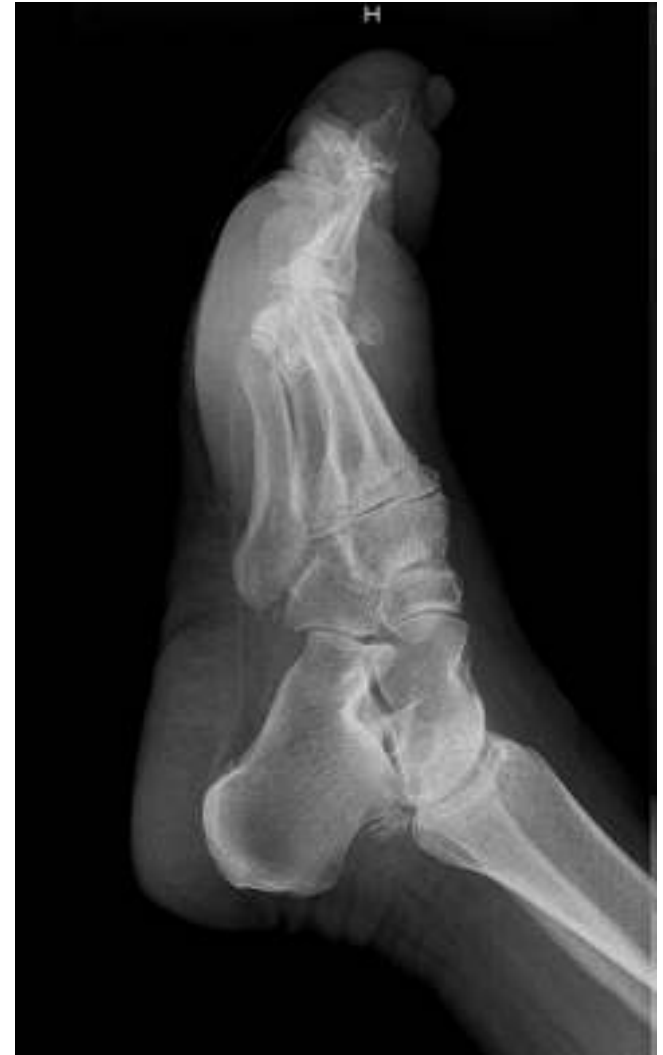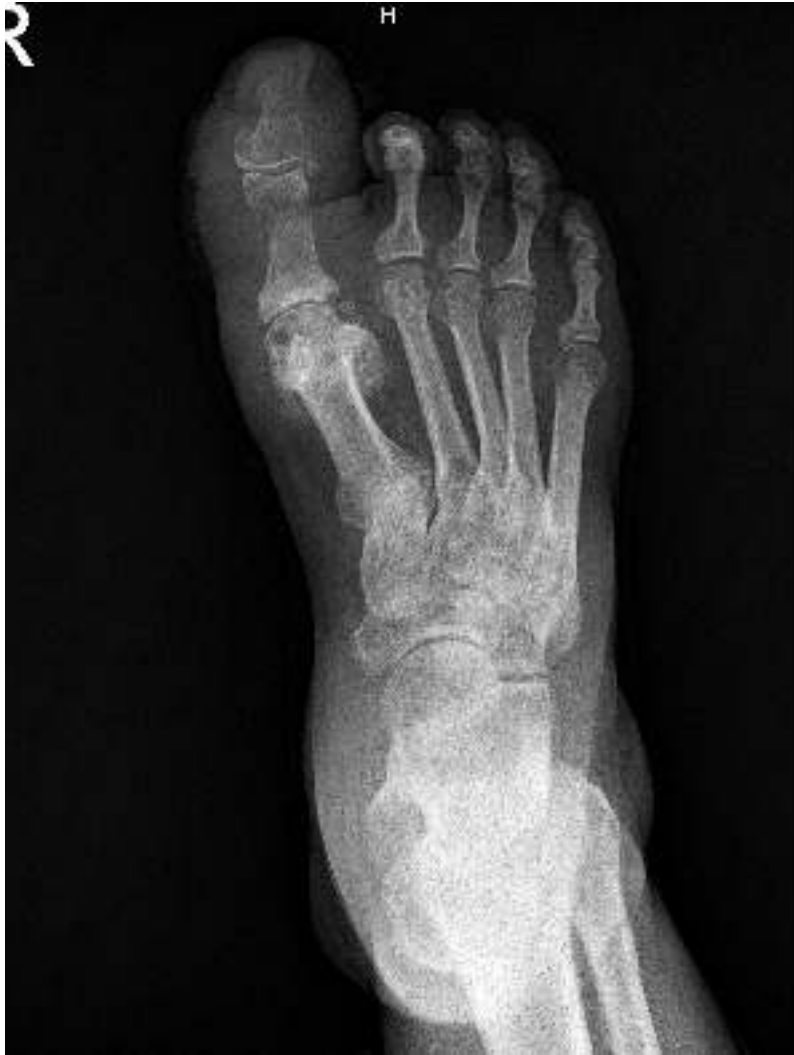- Post-op 3 yıl
- Kaynama tam



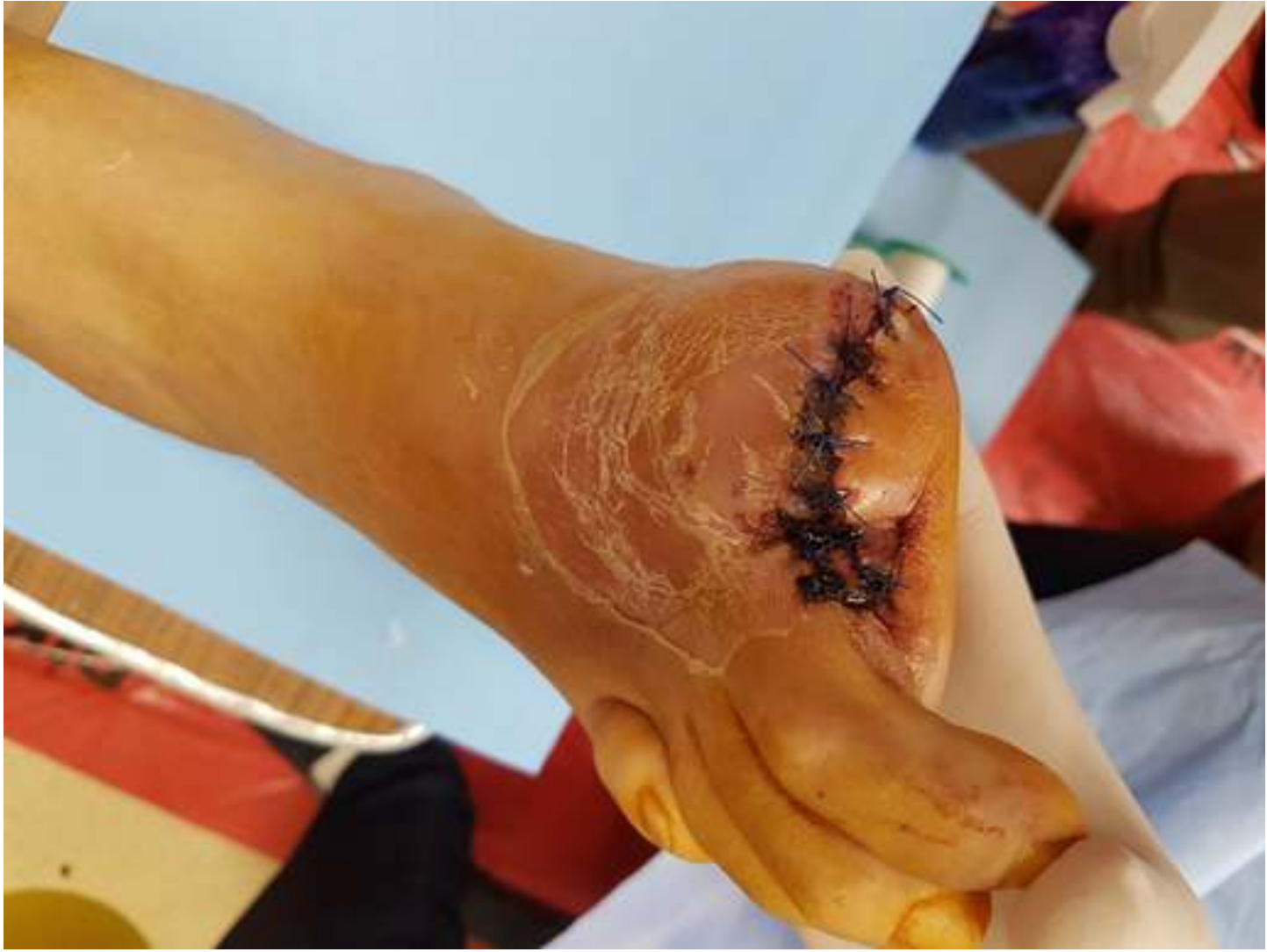Bazı Durumlarda Amputasyon !!!



Amputasyon



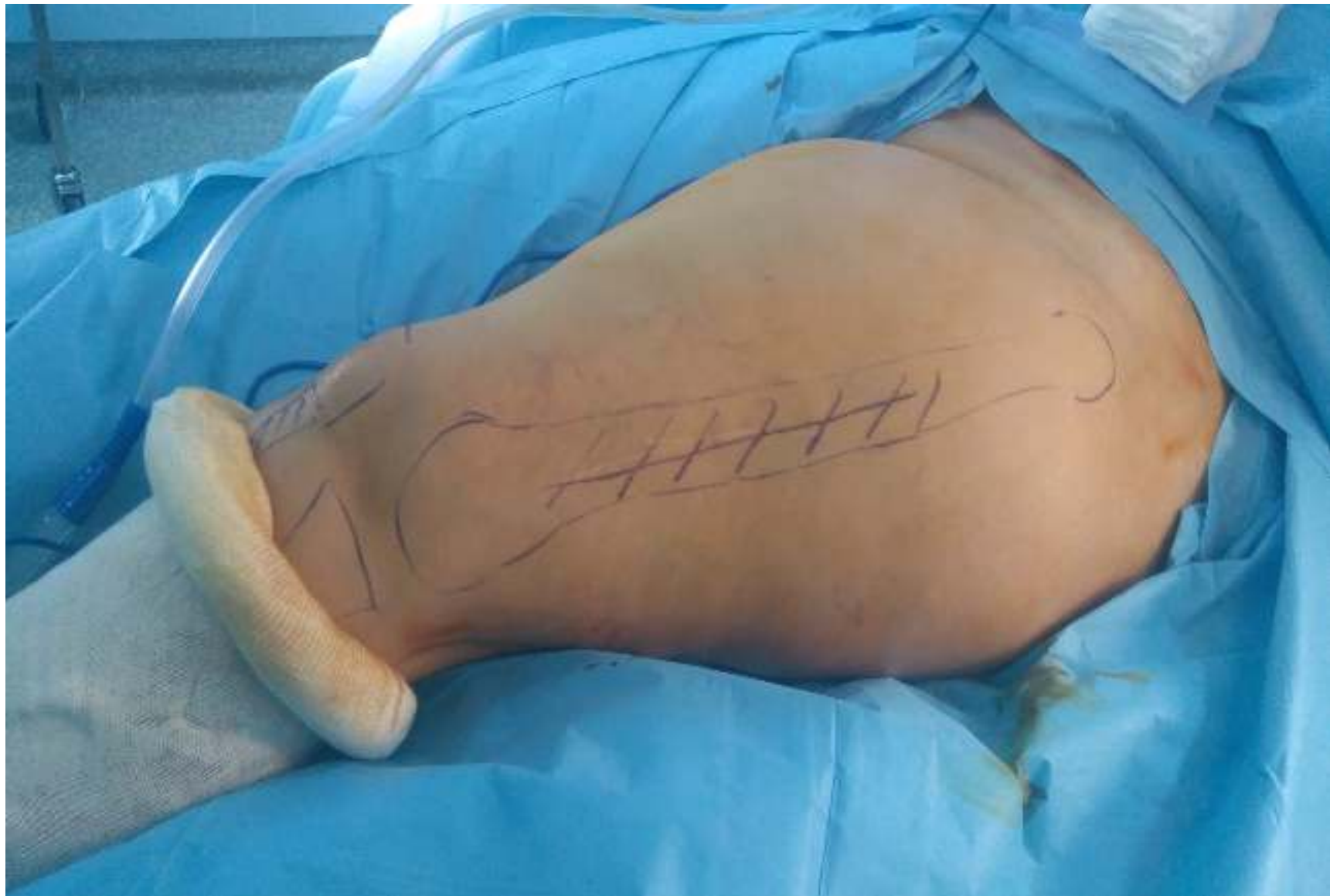Amputasyon



Sonuç

- **Tedavisi zor bir hastalık**
- **Önlem almak ve korunmak daha kolay ve önemli**
- **Grup halinde çalışma gerektirir**
 - Enfeksiyon
 - Dahiliye
 - Pediatri
 - Ortopedi ve Travmatoloji
 - Plastik cerrahi

- **M.Y.**
- **57 yaş Kadın**
- **Kronik Osteomyelit**
- **2014'te iki kez operasyon öyküsü**
- **Ağrı şikayetiyle yeniden başvurdu**





Hippocrates (BC.460-370);

“One should especially avoid such cases if one has excuse, for the risks are great and rewards are few.”

Teşekkür ederim..